Lane Medical Library

1902

Über

einen Fall geheilter Invagination.

(Aus dem pathologisch-anatomischen Institut zu Erlangen.)

Inaugural-Dissertation

verfasst und

der hohen medizinischen Fakultät

der

l. bayer. Friedrich-Alexanders-Universität zu Erlangen

zur

Erlangung der medizinischen Doktorwürde

vorgelegt von

Reimer Holm

prakt. Arzt in Hamme.

Tag der Promotion: 15. Februar 1902.

Bochum.
Buchdruckerei Wilh. Stumpf, G. m. b. H.
1902.

Über
einen Fall geheilter Invagination.

(Aus dem pathologisch-anatomischen Institut zu Erlangen.)

Inaugural-Dissertation

verfasst und

der hohen medizinischen Fakultät

der

gl. bayer. Friedrich-Alexanders-Universität zu Erlangen

zur

Erlangung der medizinischen Doktorwürde

vorgelegt von

Reimer Holm

prakt. Arzt in Hamme.

Tag der Promotion: 15. Februar 1902.

Bochum
Buchdruckerei Wilh. Stumpf, G. m. b. H.
1902.

Gedruckt mit Genehmigung der medizinischen Fakultät
der Universität Erlangen.
Referent: Herr Professor Dr. Hauser.

Seinem Bruder und Kollegen

Dr. med. Th. Holm in Röhlinghausen

gewidmet.

Digitized by the Internet Archive
in 2026

https://archive.org/details/IA40153716_0354

Der grossen Reihe von veröffentlichten Fällen von Darminvagination sei ein Fall angefügt, der wegen des eigenartigen Befundes am Darm nach erfolgter Heilung durch Spontanabstossung wohl von Interesse sein dürfte. In der ganzen Literatur der Darminvaginationen finden wir nur in drei Arbeiten eine genauere Beschreibung des abgestossenen Rohres, und zwar in den Abhandlungen von Cruveilhier, Saulmann und Bräuer. Nirgends stossen wir auf Angabe über die Beschaffenheit des gesundeten Darmes an der Stelle der einstigen Invagination.

Ein solches Präparat nun ist mir von meinem hochverehrten Lehrer, Herrn Professor Dr. Hauser, gütigst zur Verfügung gestellt worden.

Ehe ich jedoch zur Beschreibung desselben übergehe, seien noch einige kurze Bemerkungen über die Entstehungsweise der Invagination, sowie einige statistische Angaben vorausgeschickt.

Ich halte mich dabei im Wesentlichen an die Arbeiten von Leichtenstern, dessen Anschauungen über die Entstehung der Darmeinschiebung auch heute wohl noch allgemein als die richtigen angesehen werden.

Leichtenstern versteht unter Invagination das Sicheinstülpen eines Darmstückes in das folgende Darmstück. Er stellt bei der primären entzündlichen Intussusception ein Eindringen in den vorangehenden Darm direkt in Abrede. Derartige Fälle ist er geneigt, unter die Gruppe der agonalen Invaginationen zu rechnen, wo von normaler, gleichmässiger Darmperistaltik nicht mehr die Rede sein kann. Entgegen

der Ansicht von Peyer, dass der gesunde Darm in den paralysierten sich einstülpe, behauptet er, dass das gelähmte Darmstück mit dem oberen, gesunden Darm vermöge dessen infolge der Entzündung vermehrten Peristaltik in den unteren sich einsenkt. Das Fortschreiten der Invagination geht dann ausnahmslos auf Kosten der Scheide vor sich wegen der Fixation des eingetretenen Darmes durch das Mesenterium. Von den bei einer einfachen Invagination sich bildenden drei Darmwänden nennt er die äussere die Scheide, die mittlere das eintretende, die innerste das austretende Rohr. Das eintretende Rohr bildet mit der Scheide den äusseren, oberen Umschlagswinkel oder den Hals der Invagination; während das innere Rohr mit dem mittleren den inneren, untern Umschlagswinkel oder die Spitze bildet. Die Spitze bleibt, da die Einschiebung auf Kosten der Scheide vorwärts schreitet, stets der vorangehende Teil. Das Lumen an der Spitze ist infolge der Zerrung von Seiten des zwischen der Scheide und dem mittleren Rohre miteingestülpten Mesenteriums nicht rund, sondern in die Länge gezogen und nach unten gebogen. Aus dem gleichen Grunde ist das ganze Intussusceptum nach dem Mesenterium zugekrümmt.

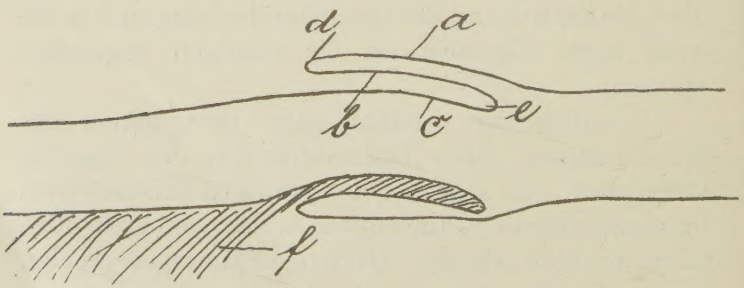

a = Scheide.
b = eintretendes Rohr.

c = austretendes Rohr.
d = äusserer oder oberer Umschlagswinkel; Hals.
e = innerer oder unterer Umschlagswinkel; Spitze.
f = Mesenterium.

Die statistischen Angaben über die Beziehung der Invaginationen zu Alter und Geschlecht, über den Sitz der Invagination, sowie über die Zeit der Abstossung des Intussusceptums entnehme ich ebenfalls den Arbeiten von Leichtenstern; die Angaben über die therapeutischen Resultate der Arbeit von Bräuer. Es ergiebt sich daraus folgendes:

Erstens: Das Verhältnis zu Alter und Geschlecht:

Alter in Jahren	Männlich	Weiblich	Geschlecht unbekannt	Summe	Auf 1 Lebensjahr treffen durchschn.	Verhältnis der Männer zu den Weibern
1	49	36	46	131	131	1,3 : 1
2—5	29	6	14	49	12	5 : 1
6—10	15	13	6	34	7	1,1 : 1
11—20	37	15	2	54	5	2 : 1
21—30	35	20	1	56	5	1,7 : 1
31—40	49	20	1	70	7	2,4 : 1
41—50	25	19	1	45	4	1,3 : 1
51—60	12	8	1	21	2	1,5 : 1
Über 60	6	6	1	13	1	1,1 : 1
Alter unbekannt	28	14	78	120	—	2 : 1
Summe	285	157	151	593	—	1,8 : 1

Zweitens: Der Sitz der Invagination:

Invaginatio	enterica	30 %
„	colica	18 %
„	ileo-coecalis	44 %
„	ileo colica	8 %

Drittens: Die Zeit der Abstossung:

Am 3. Tage nach der Erkrankung in 1 Falle,
„ 4. „ „ „ „ „ 2 Fällen,
„ 5.—7. Tage nach der Erkrankung in 8 Fällen,
„ 8.—10. „ „ „ „ „ 14 „
„ 11.—14. „ „ „ „ „ 35 „
Nach Ablauf der 3. Woche nach der Erkrankung in 34 Fällen,
Nach Ablauf der 4. Woche nach der Erkrankung in 12 Fällen,
Nach 2 Monaten nach der Erkrankung in 9 Fällen,
„ 4 „ „ „ „ „ 3 „
„ 6 „ „ „ „ „ 3 „

Summe 124 Fälle.

Viertens: Die Resultate nach angewendeter Therapie.

Therapie	geheilt	gestorben	unbekannt	Summe
Irrigation	54	18	2	74
Manuelle Eingriffe	6	3	—	9
Electricität	2	—	—	2
Medikamente	1	1	—	2
Laparotomie	43	55	5	103
Resektion	15	22	—	37
Enterotomie	—	13	—	13
Spontanabstossung	20	3	2	25
	141	115	9	265

Aus diesen Zusammenstellungen ergiebt sich, dass

1. die Invagination im ersten Lebensjahr am häufigsten vorkommt; über das relative Verhältnis der Invaginationen in den einzelnen Altersstufen zu einander lässt uns die Statistik leider im Stich;
2. dass sie bei Männern öfter auftritt als bei Weibern: 1,8 : 1;
3. dass die Invaginatio ileococcalis überwiegt;

4. dass die Spontanausstossung vorwiegend in der zweiten oder dritten Woche nach der Erkrankung erfolgt;
5. dass die Spontanabstossung die meiste Aussicht auf Heilung gewährt.

Das Präparat, welches nun in Folgendem näher beschrieben werden soll, befindet sich in der pathologisch-anatomischen Sammlung zu Erlangen; es stammt von einer 79jährigen Frau, welche nach vierzehntägigem Aufenthalte in der Erlanger Irrenklinik dort am 21. November 1898 starb und am folgenden Tage zur Sektion kam.

Bei ihrer Aufnahme wurde Folgendes festgestellt:

Status: Patientin ist ruhig, dabei ganz verwirrt und desorientiert über Zeit und Ort, sowie über die Personen ihrer Umgebung. Auf Fragen antwortet sie meist in zusammenhangsloser Rede.

Mittelgrosse, gracil gebaute Person von mässigem Ernährungszustand; hat an den Schläfen und auf der Nase leichte Abschürfungen und ausgedehnte blutige Suffusionen um beide Augen, Stirn und Schläfen. Besonders ist die coniunctiva sclerae blutig unterlaufen, und zwar auf beiden Augen, ebenso die Dorsalflächen beider Vorderarme.

Die Untersuchung der inneren Organe ergab nichts Abnormes.

20. November. Patientin war seither total verwirrt und benommen; lag teils stundenlang ruhig da, teils ging sie aus dem Bette, warf ihr Bettzeug durcheinander und griff in der Luft herum. Auf Fragen gab sie nur sehr zögernd und dann falsche Antworten; schaute mit verworrenem Blick ins Leere. Appetit war in den ersten Tagen sehr gut; später liess er nach, und in den letzten Tagen konnte Patientin nur noch flüssige Nahrung zu sich nehmen. Auch traten am

18. und 19. tagsüber öfters Diarrhoeen auf. Die Benommenheit und Schwäche nahm in den letzten Tagen zu.

Am 21. November exitus letalis.

Am 22. November $^{3}/_{4}11^{h}$ Sektion.

Sektionsprotokoll: Stark abgemagerte, weibliche Leiche von gracilem Knochenbau. Am Rücken einige Totenflecke; Fettpolster fast ganz geschwunden, nur ganz geringe orangefarbene Fetttröpfchen vorhanden. Muskulatur stark atrophisch, blass, graurot. Rippenknorpel alle erhalten.

Kopf: Unter der Haut des Schädels blutige Suggillationen an der oberen Hälfte: Schädeldach ziemlich dünn, blaurötlich durchschimmernd. Diploë nicht sehr stark entwickelt. Dura ziemlich gespannt, mässig injiciert. Bei Eröffnung der Dura entfliesst sehr mässige Menge seröser Flüssigkeit. Dura-Innenfläche glatt, glänzend, an der rechten Seite mit Pseudomembran an der vordern Partie. Pia ziemlich oedematös, stellenweis leicht getrübt. Balken ziemlich gewölbt. Gehirn von normaler Grösse. Gehirnsubstanz blutarm. Rinde ziemlich verschmälert, Konsistenz ziemlich derb. Pia glatt löslich. Aus den Ventrikeln entleert sich grosse Menge klarer Flüssigkeit. Ventrikel ziemlich erweitert. Gefässe der Basis zum Teil stark klaffend; ihre Wandungen verdickt mit Kalkeinlagerungen, Ependym der Seitenventrikeln leicht furchig. Tela wenig injiciert. Commissuren verhärtet. An den Centralganglien nichts Abnormes. Pons, Medulla, Kleinhirn normal. Auf der Dura der Basis liegt, besonders stark in der mittleren Schädelgrube, ein ziemlich ausgedehnter Bluterguss. Auf der Dura blutig imbibierte Pseudomembran. Zwischen Dura und Schädelbasis kein Bluterguss.

Brust: Nach Eröffnung des Thorax Lunge stark retrahiert. Am rechten Unterlappen, sowie an beiden Spitzen einige Adhäsionen an den Thorax. Herzbeutel in ziemlich handtellergrosser Ausdehnung freiliegend, in ganzer Ausdehnung mit dem Epicard verwachsen. Pleura überall glatt, glänzend; mit kleinen schwartigen Verdickungen an der Spitze der Oberlappen; über den hinteren Partieen beider Unterlappen leicht getrübt. Lunge im Ganzen lufthaltig, in den Unterlappen etwas weniger; stellenweise emphysematös gebläht. Der linke Unterlappen in den Rändern und der Spitze emphysematös; ziemlich stark bluthaltig, tiefrote Schnittfläche. Rechte Lunge ebenfalls sehr welk, blutarm; an den Rändern und der Spitze emphysematös Unterlappen etwas blutreich. Herz etwas vergrössert, stark kontrahiert; Muskulatur zeigt matten bräunlichen Ton; die des linken Herzens concentrisch hypertrophiert. Mitralis für zwei Finger, Tricuspidalis normal durchgängig, zart. Im rechten Vorhof Fibringerinnsel. Pulmonalintima ohne Besonderheiten. Mitralis an den Schliessungsrändern leicht verdickt mit zum Theil verrukösen Auflagerungen. Aortenklappen leicht sehnig verdickt Coronararterien stark klaffend. Aortenintima mit zahlreichen, beetartigen, gelbbraunen Erhebungen, besonders über den Klappen und über dem arcus.

Oesophagus schleimhaltig, blass; in den oberen Partieen mit dilatierten Venen. Trachea ebenfalls blass, ebenso die oberen Bronchien. In dem rechten Bronchus eine stark anthrakotische Bronchialdrüse durchschimmernd Schilddrüse normal.

Bauch. Bei Eröffnung der Bauchhöhle zeigte sich der Dickdarm in seinem Verlauf ziemlich eng und das Querkolon nach rechts schräg herabgezerrt. Colon ascendens mit processus vermiformis fehlen voll-

ständig. Der Dünndarm leicht aufgetrieben, die unterste Schlinge bis zu 6 cm dick und vor dem Übergang zum Dickdarm blindsackähnlich erweitert. Etwa 20 cm oberhalb des Ueberganges eine starke narbige Einschnürung. An der Vereinigungsstelle zwischen Dünndarm und Dickdarm beginnt die Insertion des grossen Netzes; die ganze Vereinigungsstelle, sowie die unterste Dünndarmschlinge und der Anfangsteil des Dickdarms von bindegewebigen Adhäsionen umgeben, und auch das mit bindegewebigen Adhäsionen besetzte Mesenterium strangförmig in die Verwachsungsstelle hineingezerrt. Die letzte Dünndarmschlinge halbmondförmig gekrümmt Das Querkolon an der Vereinigungsstelle sehr eng, kaum von der Stärke eines kleinen Fingers. Kurz vor der flexura sinistra ebenfalls eine leicht eingeschnürte Stelle. Der Dünndarm mit etwas breiigem Chymus gefüllt; Schleimhaut leicht ecchymosiert. Die im unteren Theil oberhalb der Vereinigungsstelle zwischen Dünndarm und Dickdarm gelegene ringförmige Striktur ist etwa für einen kleinen Finger durchgängig. Die serosa an dieser Stelle sehnig getrübt und verdickt; die Schleimhaut ist mit einer strahligen Narbe versehen. Kurz vor dem Eingange in den Dickdarm mehrere kleinere, unregelmässig begrenzte Geschwüre mit teilweise unterminierten Rändern. Hier und in der blindsackähnlichen Erweiterung eine Anzahl von Pflaumen- und anderen Kernen, welche vollkommen inkrustiert und von brauner Farbe sind. Die ausgebuchtete Stelle mit diesen Kernen gänzlich ausgefüllt und die Schleimhaut daselbst mit zahlreichen Geschwüren und Narben bedeckt, besonders an der oberen Grenze des Kernhaufens. Die Wand des unteren Dünndarmabschnittes sehr stark hypertrophisch. Colon transversum sehr eng, der übrige

Teil des Dickdarmes ziemlich kontrahiert, in den untersten Partien fester Koth. Die Schleimhaut im Ganzen blass; an der beschriebenen Strikturstelle zahlreiche unregelmässige kleine Schleimhautdefekte und kleine polypenähnliche Schleimhauterhebungen.

Magen ohne Besonderheiten. Leber zeigt starke Schnürfurchung; Spitze mit atrophischen Rändern. Kapsel diffus leicht verdickt Leberzeichnung deutlich, stark dunkelroth gefärbt. Gallenblase stark gefüllt. Milz klein, derb, tiefrot mit stark hervortretenden Trabekeln. Pancreas ohne Besonderheiten. Nieren beiderseits sehr klein; Capsula fibrosa schwer löslich; verdickt. Rinden- und Pyramidensubstanz stark verschmälert, graugelb, zahlreiche kleine Cysten enthaltend. Die Oberfläche der Nieren zeigt narbige Einziehungen und leichte Körnelungen. Nierenbecken und Uretheren normal. Blase schlaff, stark ausgedehnt, blass.

Uterus mit jungfräulichem Muttermund; klein, an der hinteren Wand mit mehreren kleinen Myomen. Ovarien und Tuben normal; Aorta abdominalis mit beetartigen Erhebungen auf der intima. Retroperitonealdrüsen nicht vergrössert.

Leichendiagnose: Ödem der weichen Häute.

Altersemphysen und Atrophie der Lungen.

Leichte Hypostase im linken Unterlappen.

Adhäsive Pleuritis an beiden Lungenspitzen und am rechten Unterlappen.

Totale Obliteration des Herzbeutels.

Braune Atrophie des Herzmuskels.

Concentrische Hypertrophie des linken Ventrikels.

Endocarditis der Mitralis.

Endaortitis und Endarteriitis chronica.

Anthracosis der Bronchialdrüsen.

Altersatrophie von Leber, Milz und Nieren.

Schnürfurchen der Leber.

Granularatrophie und arteriosklerotische Schrumpfniere.

Defekt des Colon ascendens mit processus vermiformis und narbige Verwachsung des Dünndarmes mit dem Querkolon; (geheilte Invagination?)

Strikturen und Geschwüre des Dünndarmes und Dickdarmes und Fremdkörper in Dünn- und Dickdarm.

Myom und Atrophie des Uterus.

Anaemie fast sämtlicher Organe.

Blutige Sugillation an der linken Seite der Stirn und des linken Auges und des vorderen Teiles der Kopfschwarte.

Macies universalis.

Ich komme jetzt zur Beschreibung des uns hier interessierenden Darmstückes. Dasselbe besteht aus einem etwa 25 cm langen Stücke des Ileum und dem Colon transversum. Die Serosa dieser beiden Teile zeigt nichts Abnormes, sie ist glatt und glänzend. An der Grenze zwischen Ileum und Colon befindet sich eine Striktur, die ich mit A bezeichnen will. Dieselbe ist ca. 2 cm lang und kaum für einen kleinen Finger durchgängig. In der Mucosa befinden sich hier mehrere kleine Geschwüre. Kurz vor dem Beginne des Ileum sehen wir die Mucosa und Muscularis vollkommen aufhören und statt ihrer einen dicken Ring von derbem, narbigem Bindegewebe Das Mesenterium ist hier zum Teil strangförmig verdickt und an die Striktur herangezerrt. Den gleichen Zerrungsvorgang erkennt man am grossen Netz, dessen Ansatz sich spiralig bis an die Striktur erstreckt; eine fadenförmige Bindegewebsbrücke verbindet das

Netz mit dem Ileum. Oberhalb der Striktur A ist nun das Ileum sackartig ausgestülpt mit stark verdickter Wand. An der Innenfläche dieses Sackes, der mit zahlreichen, gänzlich inkrustierten Pflaumenkernen ausgefüllt ist, sehen wir mehrere Geschwüre und Narben, besonders dort, wo das Ileum sich oberhalb des Kernhaufens wieder verjüngt. Die Geschwüre beschränken sich auf die Mucosa; dieselbe ist hier wie im weiteren Verlaufe des Ileum stark hypertrophiert, ebenso die Muscularis. Sie befinden sich in verschiedenen Stadien: einige sind noch ganz frisch, andere schon in Heilung begriffen; an manchen Stellen sind sie bereits vernarbt. Das ganze Lumen des Ileum ist enger als normal. In einer Entfernung von etwa 18 cm oberhalb der Striktur A stossen wir auf eine zweite Stenose, B. Dieselbe ist ringförmig und für einen kleinen Finger durchgängig. An der Innenwand sehen wir hier zwei kleine, etwa erbsengrosse Geschwüre. In seinem weiteren Verlaufe zeigt das Ileum keine Besonderheiten. Das ganze Stück ist halbmondförmig gebogen; die Konkavseite nach Striktur A gerichtet. Wir kommen jetzt zum Colon transversum. Dasselbe weist zunächst die schon mehrfach erwähnte, 2 cm lange Striktur auf; dann erweitert es sich wieder jedoch nicht ganz zu normaler Weite. Seine Wandung ist überall verdickt. In der Mucosa sehen wir wiederum mehrere Geschwüre von verschiedener Grösse. In der Gegend der Flexura coli sinistra begegnen wir einer dritten Stenose, Striktur C. Dieselbe ist nicht ring-, sondern spaltförmig, schräge verlaufend. Sie ist etwa für einen Zeigefinger durchgängig. Vor derselben befinden sich in der Mucosa zahlreiche Geschwüre; ausserdem liegen hier mehrere Pflaumenkerne. Soweit die Beschreibung des Präparates

Womit haben wir es nun in diesem Falle zu thun? Schon bei der Sektion wurde Invagination vermutet; indessen musste diese Frage noch offen gelassen werden, da es zuvor einer eingehenden Untersuchung des Präparats bedurfte. In Betracht kommen können nur Invagination und angeborener Darmdefekt. Ehe ich jedoch den Nachweis zu bringen versuche, dass es sich um eine geheilte Intussusception handelt, will ich kurz auf die angeborenen Darmanormalieen eingehen. Wir werden dann sehen, dass wir es mit einer solchen nicht zu thun haben.

Orth sagt bei der Besprechung der angeborenen Darmstenosen und Darmatresieen folgendes:

„In anderen Fällen ist nicht nur das Darmlumen unterbrochen, sondern es ist gleichzeitig auch ein Defekt vorhanden, indem kleinere oder grössere Stücke des Darmes in einfache bindegewebige Stränge verwandelt sind. Wenn der Defekt klein ist, dann kann eine Aehnlichkeit mit der ersten Form (d. i. Verschluss des Darmes durch eine Schleimhautfalte) entstehen, besonders da hier wie dort der oberhalb der verschlossenen Stelle gelegene Darmteil eine manchmal sogar sehr erhebliche Erweiterung erfährt, während der untere Abschnitt collabiert ist. Gleichzeitig mit dem Darme fehlt auch ein entsprechender Teil der Gekröses. Es finden sich solche Störungen sowohl am Dünndarm, wie am Dickdarm, besonders häufig am unteren Ende des Ileum. Die Frage nach der Entstehung dieser Darmdefekte ist verschieden beantwortet worden. Man hat sie einmal als Folgen fötaler Peritonitis angesehen, durch welche Verwachsungen, einschnürende Stränge, Bindegewebsschrumpfungen entstehen sollten. An und für sich lässt sich die Möglichkeit einer solchen Entstehung nicht leugnen, aber man muss doch auch berück-

sichtigen, dass wirklich vorgefundene, auf abgelaufene Peritonitis zu beziehende Veränderungen sehr wohl sekundär sein können, und dass manche von den angeschuldigten, peritonitischen Strängen gar keine solchen sind, sondern die vorher erörterten aus dem omphalomesenterischen Strang hervorgegangenen Bänder. Ein anderer Theil, insbesondere die ausgedehnteren Defektbildungen des Darms und des Mesenteriums darf wohl als Folgezustand einer im fötalen Leben zu Stande gekommenen Axendrehung des Darmes mit nachfolgender Verwachsung und Atrophie der Darmwandungen angesehen werden."

Zu den Ausführungen Orths ist besonders hervorzuheben, dass die meisten der von ihm geschilderten, angeborenen Darmanomalieen mit dem Leben nicht verträglich sind, da sie gewöhnlich mit vollkommenem Verschluss des Darmlumens einhergehen. Es seien noch mehrere Fälle aus der Literatur hier angeführt:

Erster Fall; beschrieben von Demme:

Es handelt sich um ein vier Monate altes Kind, welches anfangs alle 2 bis 3 Tage Stuhl entleerte von wechselnder Konsistens. Ende des 3. Monats andauernde Verstopfung. Wassereingiessungen. Nach 8 Tagen Entleerung reichlichen, stinkenden Kothes. Besserung dauert zehn Tage. Dann abermals Verstopfung. Tod im Collaps.

Die Sektion ergab zwischen Duodenum und Jejunum (und Ileum) 3—5 cm lange Konstriktionsstelle, nur Bleistift durchgängig. Zwischen Jejunum und Ileum eine halbmondförmige Schleimhautfalte, die den Darm fast verschloss

Zweiter Fall; beschrieben von Turner.

Ein zwölf Tage alt gewordener Knabe.

Das Jejunum 29 cm unterhalb des Anfanges beträchtlich erweitert. Der Darm scheint hier blind zu enden, setzt sich aber in einen bindegewebigen Strang fort, erweitert sich dann nach anderthalb Zoll wieder. Dann kurzer solider Strang, dann Darm offen; dann dritter solider Strang, darauf bleibt der Darm offen.

Turner leitet diese Erscheinung von Peritonitis ab.

Dritter Fall; beschrieben von Fiedler:

Ein unter normalen Verhältnissen geborenes Kind. Es erbrach die nach der Geburt genossene Milch und hatte keine Stuhlentleerung. Die Afteröffung erschien normal. Ein eingeführtes Bougie stiess in der Höhe von 2 Zoll auf ein Hindernis, gelangte aber doch weiter; nach Injektion von lauwarmem Seifenwasser entleerte sich natürlich aussehender Koth. Später hatten die Klystiere diesen Erfolg nicht mehr, und das Erbrechen dauerte fort. Nach 12 Tagen Tod.

Sektion: Speiseröhre etwas, Magen beträchtlich, Duodenum enorm ausgedehnt. Letztere teils durch gelbgrüne, schleimige Massen, teils durch Klumpen geronnener Milch ausgefüllt. Auch die oberste Dünndarmschlinge erweitert; 40 cm unterhalb des Pylorus endet der Dünndarm plötzlich blind und bildet so einen vollkommen geschlossenen, kolbigen Blindsack. 3 cm von da setzt sich der Darm wieder fort, und zwar sind beide Darmenden durch das Mesenterium miteinander verbunden. Alle Schlingen unterhalb der Atresie ausgefüllt mit dickbreiigen gelbgrünen Mekoniummassen. Genau 9 cm unterhalb des Defektes war der Darm wiederum durch eine wandständige dünnhäutige Klappe vollkommen geschlossen. 2 Zoll über dem After fand sich eine verengte, aber durchgängige Stelle.

Vierter Fall; beschrieben von Schüppel:

Totgeburt. Der Dünndarm ist abwechselnd offen, abwechselnd in Strang umgewandelt. Die Gefässe des Mesenteriums laufen neben den Strängen her, nur zu dem offenen Darm Äste sendend.

Fünfter Fall; beschrieben von Steinthal:

Frühgeburt. Tod nach 4 Tagen. Am After kann man nur in Höhe von $1^1/_2$ Zoll eindringen. Duodenum aufgetrieben, grünliche Mekoniummassen enthaltend. Vom Ileum abwärts der ganze Darmkanal, Dickdarm noch mehr als Dünndarm, verkümmert; nirgends normales Lumen: stellenweise nur zwirnsfadendick. Rektum $1^1/_2$ Zoll über dem After verwachsen. Nirgends Adhäsionen, noch Spuren von Entzündungen.

Sechster Fall; beschrieben von Küttner:

Kind nach 3 Tagen tot. Jejunum blind endend neben blind anfangendem Ileum. $^3/_4$ Zoll breit fehlt hier das Mesenterium Im Jejunum Mekonium. Zwei gürtelförmige bis auf Mukosa greifende Geschwüre am Jejunumende. Küttner nimmt hier Achsendrehung und Schwund an.

Mag die Entstehungsursache der in obigen Fällen beschriebenen Darmanomalieen sein, welche sie wolle, wir sehen, dass sie sämtlich ein weiteres Leben des Kindes unmöglich machten.

Allerdings kennen wir aus der Literatur auch Darmanomalieen, die mit dem Leben sehr wohl verträglich waren, wie die nachstehenden zwei Fälle zeigen:

Erster Fall; beschrieben von Turner:

Die Todesursache ist nicht angegeben. Bei der Sektion zeigte sich, dass das sehr bewegliche und mit grossem Mesenterium versehene Coecum direkt ins Colon transversum überging, sodass ein Colon

ascendens so gut wie garnicht existierte. Von irgend welchen entzündlichen Erscheinungen am Darm wird nichts gesagt.

Zweiter Fall; beschrieben von Thomson:

Kindliche Leiche. Todesursache: Pneumonie nach Scharlach.

Sektion: Nach Eröffnung der Bauchhöhle zeigt sich weder Netz noch Colon transversum. Der Dünndarm ist ausgedehnt; ein besonders dickes Stück verläuft quer über das Hypochondrium, konnte aber, weil es weder Längenbänder, noch Netz zeigte, für keinen Grimmdarm angesehen werden. Es wendete sich rechts über das Heiligenbein und endigte in den Mastdarm, und links fand man es zusammenhängend mit der S-förmigen Krümmung des Colon, dessen übrigen Teil man erst, nachdem der ganze Dünndarm nach unten gezogen war, entdeckte; sein Querteil lag in der hinteren Gegend der Bauchhöhle, war schlaff und leer und mit kleinem Netz versehen.

Wir haben also auch hier ein Fehlen des Colon an seiner normalen Stelle, ohne dass dadurch das Leben gefährdet worden wäre.

Von entzündlichen Veränderungen am Darmkanal wird auch hier nichts erwähnt.

Ist nun in unserem Falle das Fehlen von Coecum und Colon ascendens auf eine fötale Erkrankung zu beziehen, ist es ein Bildungsmangel, oder ist es das Resultat einer abgeheilten Invagination?

Dass ein solch grosser Darmdefekt durch einen auf den Darm fortgeleiteten entzündlichen Prozess entstanden sein kann ohne Verschluss des Lumens, ist undenkbar und daher ausgeschlossen. Weit näher läge uns der Gedanke an einen einfachen Bildungsfehler. Derselbe hat, wie wir gesehen haben, den Tod des Individuums nicht unbedingt zur Folge, be-

wirkt aber auch, wie wir ebenfalls gesehen haben, am Darm und Mesenterium nicht die Veränderungen, wie wir sie an unserem Präparate vor uns haben. An demselben haben wir eine vollkommene Unterbrechung der Muscularis und Mucosa durch narbiges Bindegewebe; wir sehen ferner, wie die Serosa des Ileum und Colon narbig in einander übergehen: endlich dass namentlich auch das teilweise ebenfalls narbig veränderte Mesenterium in die Striktur mit hereingezerrt ist. Derartige Erscheinungen finden wir bei den oben erwähnten Fällen von angeborenem Darmdefekt nirgends erwähnt. Über die Beschaffenheit von Darmwand und Gekröse wird dort nichts Pathologisches ausgesagt. Die Zerrung des Mesenteriums weist darauf hin, dass in dem hier besprochenen Falle hier eine Verkürzung stattgefunden haben muss; die beiden Serosen liegen zwar nicht flächenhaft aneinander, wie man es vielleicht erwarten könnte, sondern sie sind cirkulär durch narbiges Gewebe mit einander verbunden; es mag das aber wohl seinen Grund darin haben, dass die Abstossung unmittelbar am Halse stattgefunden hat. Eine Einschiebung von Darm in Darm ist hier immerhin anzunehmen, und durch die erfolgte Abstossung wird auch die Kontinuitätstrennung von Mucosa und Muscularis erklärlich.

Wir können es also nur mit dem Folgezustand einer geheilten Invagination des Ileum und Coecum und Colon ascendens in das Colon transversum zu thun haben. Das Mesenterium ist mit hineingezerrt, daher die an demselben beschriebenen Veränderungen, daher auch die halbmondförmige Gestalt der untersten Ileumschlinge. Bei der Striktur A lag der Hals der Invagination Hier hat sich auch, wie am Präparate deutlich erkenntlich, Serosa an Serosa

gelegt zu späterer Verwachsung. Nach eingetretener Gomgrän ist das Invaginatum hier abgestossen worden, daher das plötzliche Aussetzen von Muscularis und Mucosa hier. Durch die narbige Schrumpfung der die beiden serösen Blätter verbindenden Adhäsionen kam es wohl in unmittelbarem Anschluss an die Heilung an dieser Stelle zu einer Verengerung des Lumens. Das Lumen der Striktur wird jedoch von Anfang an schwerlich so enge gewesen sein, wie wir es an dem Präparate vor uns haben, da sonst schwere Ernährungsstörungen nicht ausgeblieben wären. Wir finden auch in der Literatur nirgends erwähnt, dass nach erfolgter Spontanabstossung des Invaginatums und dauernder Heilung Stenosenerscheinungen eingetreten wären. Die weitere Verengerung hat erst später stattgefunden, und zwar durch die Fremdkörper, welche die geistig nicht mehr normale Frau offenbar andauernd verschluckt hat; diese Stenose würde, nachdem sie diesen Grad erreicht, sicher bald zum Tode der Frau geführt haben.

Die Hypertrophie von Ileum und Colon ist als eine rein kompensatorische zu bezeichnen. Die Stenosen B und C sind entzündlicher Natur. Bei letzterer konnte man wegen ihrer eigenartigen, schräg spaltförmigen Gestalt, die der der Spitze des Intussusceptums gleicht, wohl auf den Gedanken kommen, dass hier die Spitze des Intussusceptums gelegen hätte und der von ihr ausgehende Mortifikationsprozess sich auf die Innenwand der Scheide fortgepflanzt und die Striktur veranlasst hätte.

Über die Zeit der Invagination bleiben wir leider im Unklaren, da einerseits die Krankengeschichte uns hier ganz im Stich lässt, andrerseits keine Angehörigen der Person mehr leben, von denen etwas zu erfahren wäre. Indessen lassen die Striktur, die sich

doch erst allmählich zu einer solchen Enge entwickelt haben kann, sowie die starke Hypertrophie der Darmwand doch darauf schliessen, dass die Invagination viele Jahre zurückliegt. Dass endlich die Abstossung spontan stattgefunden hat, beweist das Fehlen von Operationsnarben in den Bauchdecken.

Zum Schlusse sei es mir noch gestattet, meinem hochverehrten Lehrer, Herrn Professor Dr. Hauser, für die Überlassung des Präparates, sowie für seine gütige Unterstützung bei der Abfassung dieser Arbeit meinen verbindlichsten Dank auszusprechen.